



Scan online to view this article

## Comparison of aqueous and alcoholic extracts of *Eryngium billardieri* fruit with metformin in the treatment of type 2 diabetes in male Wistar rats

Maedeh Shirazi, Ramesh Monajemi<sup>\*</sup>, Kahin Shahanipoor

Department of Biochemistry, Falavarjan Branch, Islamic Azad University, Falavarjan, Iran

### Abstract

**Aim and Background:** Diabetes mellitus is one of the most common diseases of the endocrine system. The disease is caused by a lack of cellular absorption of blood sugar and is associated with certain changes in intracellular metabolism in tissues including the liver and pancreas. The aim of this study was to evaluate the effect of aqueous and hydroalcoholic extract of borage on the concentration of glucose, insulin, malondialdehyde and also the histopathology of liver and pancreatic tissue in streptozotocin-induced diabetic rats.

**Material and Methods:** In this study, 35 male Wistar rats were randomly divided into 5 groups of  $\lambda$ , including healthy group, diabetic control, treatment with boonaq alcoholic extract 1.6 g/kg, treatment with boqnaq aqueous extract 1.6 g/kg, metformin treatment 1.6 g/kg were divided. Healthy rats became diabetic after two weeks of treatment with normal food by injection of 60 mg/kg streptozotocin and then received borage powder and metformin daily by gavage for 2 weeks. Before induction of diabetes and at the end of the experiment, blood samples were taken from all animals and the concentration of glucose, insulin and malondialdehyde in the blood was analyzed by enzymatic method. Cal Wallis and Wilcoxon and analysis of variance were analyzed.

**Results:** The results showed a significant increase in glucose concentration in streptozotocin-induced diabetic rats compared to other groups ( $p < 0.05$ ). Bougainvillea plant significantly increased glucose and insulin compared to the diabetic control group. Histological studies show a positive effect of plant extract on reducing liver inflammation in diabetic rats and protecting pancreatic cells from oxidative damage.

**Conclusion:** According to the results of this study, borage has not reduced glucose but may be effective in treating diabetes. Also, the alcoholic extract of borage plant induced its anti-diabetic effect by reducing malondialdehyde and improving the antioxidant pathway of cells. The reduction of MDA as an oxidative index was not significantly different from metformin.

**Keywords:** Diabetes, Streptozotocin, Bougainvillea, Pancreas, Liver.

Corresponding author:

Department of Biology, Faculty of Biology, Falavarjan Branch, Islamic Azad University, Falavarjan, Iran  
Email: monajemi@iaufala.ac.ir



برای مشاهده این مقاله به صورت آنلاین اسکن کنید

# مقایسه عصاره آبی و الکلی میوه گیاه بوقناق با متفورمین در فرآیند درمان دیابت نوع ۲ در موش صحرایی نر نژاد ویستار مائده شیرازی، رامش منجمی\*، کهین شاهانی پور

گروه بیوشیمی، واحد فلاورجان، دانشگاه آزاد اسلامی، فلاورجان، ایران

## چکیده

**سابقه و هدف:** دیابت قندی یکی از شایع ترین بیماری های دستگاه غدد درون ریز بدن محسوب می شود. این بیماری به دلیل عدم جذب سلولی قند خون ایجاد می شود و همراه با تغییرهایی در متابولیسم درون سلولی برخی بافت ها از جمله کبد و پانکراس است. هدف از این مطالعه بررسی تأثیر عصاره آبی و هیدروالکلی بوقناق (*Eryngium billardieri*) بر میزان غلظت گلوکز، انسولین، مالون دی آلدئید و هم چنین هیستوپاتولوژی بافت کبد و پانکراس در موش های صحرایی دیابتی شده با استرپتوزوتوسین است.

**مواد و روش ها:** در این تحقیق ۳۵ رت نر نژاد ویستار به صورت تصادفی به ۵ دسته ۷ تایی شامل گروه سالم، گروه کنترل دیابتی فاقد تیمار، و ۳ گروه دیابتی تیمار شده شامل تیمار با عصاره الکلی بوقناق، تیمار با عصاره آبی بوقناق، و تیمار با متفورمین، تقسیم شدند. دوز دریافتی عصاره و دارو به میزان ۲۰۰ میلی گرم به ازای هر کیلوگرم از وزن بدن بود. در گروه تیمار، رت های سالم پس از دو هفته نگهداری در شرایط عادی، با تزریق ۶۰ میلی گرم به ازای کیلوگرم وزن بدن استرپتوزوتوسین دیابتی شده و سپس به مدت ۲ هفته پودر بوقناق و متفورمین به صورت روزانه از طریق گاواژ دریافت کردند. طی دو مرحله، قبل از القای دیابت و در انتهای دوره ارزیابی، از تمامی حیوانات نمونه خونی تهیه و با روش آنزیمی میزان غلظت گلوکز، انسولین و مالون دی آلدئید خون بررسی شد. داده ها توسط نرم افزار spss و با استفاده از آزمون های فردمن، کروس کال والیس و ویلکاکسون و آنالیز واریانس تجزیه و تحلیل شدند.

**یافته ها:** نتایج نشان دهنده افزایش معنادار میزان غلظت گلوکز در رت های دیابتی شده با استرپتوزوتوسین نسبت به سایر گروه ها است ( $p < 0/05$ ). گیاه بوقناق باعث افزایش گلوکز و انسولین نسبت به گروه کنترل دیابتی شده است. بررسی های بافت شناسی نشان دهنده تأثیر مثبت عصاره گیاه بر کاهش التهاب کبد رت های دیابتی و محافظت سلول های پانکراس از آسیب اکسیداتیو است.

**نتیجه گیری:** براساس نتایج حاصل از این مطالعه گیاه بوقناق باعث کاهش گلوکز نشده است ولی به احتمال می تواند در درمان دیابت مرثر باشد. هم چنین به نظر می رسد عصاره الکلی گیاه بوقناق با کاهش مالون دی آلدئید و بهبود مسیر آنتی-اکسیدانی سلول ها اثر ضد دیابتی خود را القا می نماید.

**واژه های کلیدی:** دیابت، استرپتوزوتوسین، بوقناق، پانکراس، کبد

## مقدمه

دیابت قندی نقص متابولیسمی با مشخصه بارز افزایش

### نویسنده مسئول:

گروه بیوشیمی، واحد فلاورجان، دانشگاه آزاد اسلامی، فلاورجان، ایران  
پست الکترونیکی: monajemi@iaufala.ac.ir

تاریخ دریافت: ۱۳۹۹/۰۲/۲۰

تاریخ پذیرش: ۱۳۹۹/۰۶/۲۶

مزمن گلوکز خون است که موجب اختلال در متابولیسم مواد سه گانه (کربوهیدرات ها، لیپیدها و پروتئین ها) می گردد. افزایش مزمن قندخون عامل اصلی عوارض ثانویه دیابت است. با وجود این گزارش های متعددی وجود دارد که نقش گلیکوزیلاسیون غیر آنزیمی پروتئین ها را در پاتوفیزیولوژی دیابت نشان می دهد (۱). در بیماران نوع ۱

ضددیابتی نیز نشان داده شده است. جنس *Eryngium* حاوی تانن، ساکارز، ساپونین و آلکالوئید است (۱۲). هم-چنین این جنس دارای ترکیب‌های دیگری از جمله استیلن، فلاونوئید، کومارون، تری‌ترپن‌ها و مونوترپن است (۱۲).

فلاونوئیدهای موجود در گیاه بوقناق، کوئرستین و کتچین است که این دو نوع فلاونوئید خاصیت آنتی‌اکسیدانی داشته و از تخریب سلول‌ها به‌واسطه عمل اکسیداتیو جلوگیری کرده و در نتیجه قادر به ترمیم سلول‌های بتای آسیب دیده و افزایش سطح انسولین از این سلول‌ها خواهند بود (۱۳). ترکیب‌های دیگری که در این گیاه شناسایی شده است عبارتند از: کامپفرول، کلروژنیک اسید، کافئیک اسید. بخش‌های هوایی این گیاه دارای لوتئین و بتاکاروتن است که این ترکیب‌های آنتی-اکسیدانی و ضدالتهابی هستند (۱۴).

اثرهای فارماکولوژیک و درمانی این گیاه که در عصاره آن متمرکز است پس از یک سلسله تحقیقات و آزمایش‌های بالینی بر روی بیماران دیابتی کشف گردید. در خلال این بررسی‌ها مشخص شد بر خلاف روش‌های درمانی طب نوین که فقط بر کاهش سطح قند خون تکیه دارد، گیاه بوقناق تأثیر مستقیم بر فعالیت‌های آنزیمی کبد داشته و برای پاک‌سازی کبد از سموم و باز کردن مجاری کبد مفید است. بنابراین در تحقیق حاضر به بررسی مقایسه تأثیر عصاره آبی و الکلی بوقناق با متفورمین در پیشگیری از دیابت رت‌های دیابتی شده که در طول مطالعه با این گیاه و داروی شیمیایی تغذیه شده‌اند از طریق اندازه‌گیری فاکتورهای بیوشیمیایی خون و تغییرهای مشاهده شده در بافت پانکراس و کبد در مقایسه با گروه شاهد غیردیابتی و گروه کنترل دیابتی پرداخته شده است.

## روش کار

### جامعه مورد مطالعه و تقسیم‌بندی

در این تحقیق ۳۵ رت نر نژاد ویستار از لانه حیوانات دانشگاه آزاد فلاورجان تهیه و به‌صورت تصادفی به ۵ دسته ۷ تایی شامل گروه سالم، گروه کنترل دیابتی، فاقد تیمار، و ۳ گروه دیابتی تیمار شده شامل تیمار با عصاره الکلی بوقناق، تیمار با عصاره آبی بوقناق، و تیمار با

۲، استرس اکسیداتیو در بدن افزایش یافته است. دیابت باعث افزایش استرس اکسیداتیو در بافت‌های مختلفی می‌شود که با افزایش سطح DNA و پروتئین‌ها و لپیدهای اکسیده شده قابل نشان دادن است (۲). یکی از جنبه‌هایی که توجه بیشتر به بیماری دیابت را می‌طلبد شیوع فراگیر این بیماری در جهان است. دانشمندان گزارش کرده‌اند که این بیماری به‌طور گسترده در جهان و به‌خصوص در آسیا در حال افزایش است (۳). در ۳۰ سال گذشته شیوع دیابت در جهان ۱۴۴ درصد افزایش یافته است. پیش‌بینی می‌شود این بیماری در جهان از ۱۷۱ میلیون نفر در سال ۲۰۰۰ به ۳۶۶ میلیون در سال ۲۰۳۰ افزایش می‌یابد (۴-۶).

امروزه ۵ درصد از مرگ و میرها به‌علت دیابت است که ممکن است در چند سال آینده ۵۰ درصد افزایش یابد. در کشور ما نیز نزدیک به ۶ میلیون نفر به این بیماری مبتلا هستند (۷). در واقع انواع مختلف دیابت در ایران ۱۷-۷ درصد در جمعیت شهری گزارش شده است. ۵۰ درصد افراد دارای دیابت نوع دو از بیماری خود مطلع نیستند، به‌همین دلیل شیوع عوارض دیابتی در ایران بسیار بالا است (۸). بیش‌ترین شیوع دیابت در ایران در شهر یزد و با میزان ۱۴/۲ درصد گزارش شده است، که یکی از عوامل آن شیوع بالای هیپاتیت C در این منطقه است. مصرف گیاهان دارویی در طب سنتی جایگاه خاصی داشته و از سال‌ها قبل برای درمان بسیاری از بیماری‌ها، مصرف اشکال متفاوتی از گیاهان دارویی مختلف کاربرد داشته است. مصرف این گیاهان در منطقه آسیا از جمله ایران، هند، چین و بعضی از کشورهای آفریقایی مانند مغرب متداول‌تر است. در کشور مغرب استفاده از بین انواع مختلف گیاهان دارویی در یک منطقه، چهارده نمونه برای درمان دیابت استفاده می‌شده است که از این میان می‌توان به برگ گردو اشاره نمود (۹).

بوقناق یا ایرنجیوم (*Eryngium*) یک گونه از گیاهان گل-دار از خانواده *Apiaceae* است و دارای رویش بیابانی و وحشی است که شامل حدود ۲۵۰ گونه می‌شود. بوقناق گیاه خاردار است که در فارسی به آن خار زن-بابا نیز گفته می‌شود این گیاه از مزارع زیر کشت اهواز تهیه شده و مورد تأیید کارشناس بخش جهاد کشاورزی قرار گرفت (۱۰،۱۱). در برخی از مطالعه‌ها از این گیاه خواص

شروع مداخلات ۳ روز پس از دیابتی شدن رت‌ها آغاز و تا ۲۱ روز ادامه خواهد داشت.

### روش تیمار و گاوآژ

قبل از تزریق استرپتوزوتوسین به میزان ۶۰ میلی‌گرم به ازای هر کیلوگرم وزن بدن باید در ۰/۱ مولار بافر سیترات سرد حل و سریع تزریق داخل صفاقی صورت گیرد. به نمونه شاهد نیز باید بافر سیترات تزریق شود تا شوک حاصل از تزریق در تمامی گروه‌ها یکسان باشد. پودر بوقناق از طریق گاوآژ به حیوان خوراندن شود. در نهایت سوزن گاوآژ از طریق مری به معده حیوان وارد شد. در مرحله بعد خون‌گیری از چشم و قلب انجام شد و سرم جداسازی شد. برای مطالعه تغییرهای بافت کبد و پانکراس، پس از خون‌گیری بافت‌ها با احتیاط از حفره شکمی خارج و با سالیین شستشو داده شد و در فرمالین ۱۰ درصد قرار می‌دهیم تا بعد از آن بافت‌ها مورد بررسی قرار گیرند.

### اندازه‌گیری گلوکز خون با استفاده از دستگاه آنالیز خودکار

از این روش به‌منظور اندازه‌گیری قند خون حیوان پس از تزریق استرپتوزوتوسین استفاده شد زیرا اندازه‌گیری قند خون در این روش بسیار آسان و سریع است و تنها به یک قطره خون نیاز دارد. ابتدا دستگاه را روشن کرده نوار کاغذی را در دستگاه قرار داده و با استفاده از لانتست یک قطره خون از دم رت بر روی نوار قرار داده، اجازه داده می‌شود تا قطره خون پخش شود و اجازه واکنش باید بعد از چند ثانیه میزان گلوکز خون را نشان می‌دهد.

### روش آماده‌سازی بافت

بافت کبد به ضخامت حداکثر نیم سانتی‌متر در یکی از ابعاد آن برداشته و با سالیین سرد شستشو شده و به‌منظور تثبیت در بافر فرمالین ۱۰ درصد قرار داده شدند. جهت مطالعه‌های میکروسکوپی، برش‌هایی به ضخامت ۵-۶ میکرومتر تهیه شدند و با روش هماتوکسیلین-ئوزین رنگ‌آمیزی شده و با استفاده از میکروسکوپ نوری مورد بررسی قرار گرفتند. برای تهیه بافت پانکراس، بافت را به ضخامت حداکثر نیم سانتی‌متر در یکی از ابعاد آن برداشته و با سالیین سرد شستشو شده و به‌منظور تثبیت در بافر فرمالین ۱۰ درصد قرار داده شدند. جهت مطالعه‌های

متفورمین، تقسیم شدند. دوز دریافتی عصاره و دارو به-میزان ۲۰۰ میلی‌گرم به ازای هر کیلوگرم از وزن بدن بود، تقسیم شدند. تیمار با عصاره الکلی بوقناق ۱/۶ گرم بر کیلوگرم، تیمار با عصاره آبی بوقناق ۱/۶ گرم بر کیلوگرم، تیمار با متفورمین ۱/۶ گرم بر کیلوگرم تقسیم شدند ( تیمار با دوز ۲۰۰ میلی‌گرم بر کیلوگرم صورت گرفته که برای ۸ موش ۱/۶ گرم بر کیلوگرم نیاز است). به‌منظور انجام آزمایش‌ها از موش صحرایی نر سفید با نام علمی *Ratus Norvegicus Allivias* استفاده شد. به‌علت ثبات بیش‌تر شرایط فیزیولوژیک و هورمونی جنس نر و قرار گرفتن این جنس در شرایط دوره‌های جنسی متعدد، در بیش‌تر آزمون‌های فیزیولوژیک از جنس نر استفاده می‌شود. رت‌ها از لانه حیوانات دانشگاه فلاورجان خریداری و در لانه حیوانات دانشکده علوم زیستی فلاورجان در شرایط مناسب دما، رطوبت و نور نگهداری شدند. جهت حصول سازش با شرایط محیط جدید، تمامی آزمایش‌ها پس از گذشت حداقل دو هفته از استقرار حیوان‌ها انجام شد. رت‌ها با استفاده از غذای آماده استاندارد که از شرکت خوراک دام پارس تهیه شده بود، تغذیه شدند. ترکیب غذا شامل ۲۰ درصد پروتئین، ۵۰ درصد نشاسته، ۱۰ درصد سلولز، ۱۵ درصد چربی و ویتامین‌ها است. حیوان‌ها در طول آزمایش در آشامیدن آب و مصرف غذا هیچ محدودیتی نداشتند.

### نحوه دیابتی کردن رت‌ها

القای دیابت در موش‌های صحرایی نر با یک بار تزریق داخل صفاقی ماده دیابتی (استرپتوزوتوسین) به میزان ۶۰ میلی‌گرم به ازای هر کیلوگرم وزن حیوان است. برای افزایش پایداری استرپتوزوتوسین از بافر سیترات ۴/۵ PH= به‌میزان ۱۰۰ میلی‌گرم بر میلی‌لیتر استفاده می‌شود. در حالی‌که برای گروه شاهد فقط بافر فسفات تزریق می‌شود (Saeid mohammad ۲۰۰۸). پس از ۷۲ ساعت با اندازه‌گیری خون ناشتا حیوان با استفاده از دستگاه آنالیز خودکار، علائم هایپرگلیسمی، پرنوشی، پرخوری و کاهش وزن و افزایش حجم ادرار در حیوانات مشاهده شد.

مشاهده‌های پس از جمع‌آوری، به‌وسیله نرم‌افزار SPSS تجزیه و تحلیل شد. اختلاف میانگین گروه‌های آزمایش، با استفاده از آزمون من-ویتنی بررسی شد. سطح معناداری در هر آزمون ۵ درصد در نظر گرفته شد.

### نتایج

#### تأثیر متفورمین و عصاره‌های آبی و الکلی گیاهان بوقناق بر میزان گلوکز سرم خون موش‌های نر نژاد ویستار

در جدول ۱، همسان بودن مقادیر میانگین گلوکز موجود در سرم خون موش‌های نر نژاد ویستار گروه کنترل (بدون تیمار) با گروه‌های آزمایش (متفورمین، عصاره‌های آبی و الکلی گیاهان بوقناق) به‌وسیله آزمون من-ویتنی بررسی شد. نتایج نشان می‌دهد که میانگین همه گروه‌های آزمایش با میانگین گروه کنترل اختلاف معناداری داشتند  $p < 0.05$ . نمودار میانگین میزان گلوکز سرم خون موش‌های نر نژاد ویستار در نمودار ۱ ارائه شده است.

میکروسکوپی، برش‌هایی به ضخامت ۶-۵ میکرومتر تهیه شدند و با روش هماتوکسیلین-ئوزین رنگ‌آمیزی هیستوشیمیایی آلدئید فوشین به‌منظور تشخیص بهتر سلول‌های بتای جزایر لانگرهانس رنگ‌آمیزی شدند و با استفاده از میکروسکوپ نوری مورد بررسی قرار گرفتند.

#### روش اندازه‌گیری گلوکز به روش آنزیمی

کاربرد اصلی اندازه‌گیری گلوکز، شناسایی و کنترل درمان بیماران دیابتی است. انجام این تست به کمک کیت تشخیص کمی شرکت پارس آزمون انجام شد.

#### روش اندازه‌گیری انسولین و مالون دی‌آلدئید

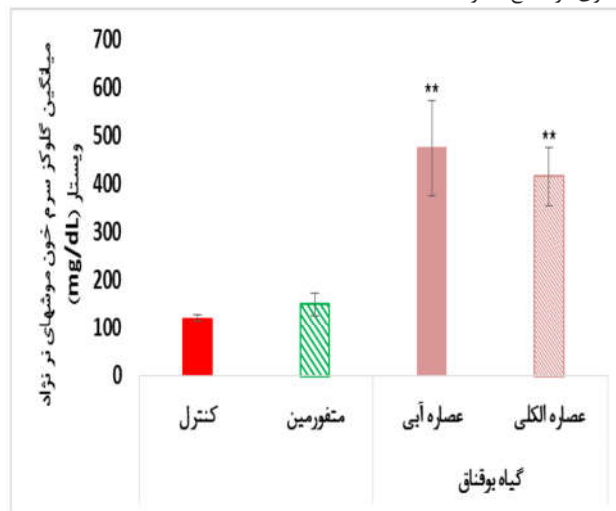
اندازه‌گیری انسولین با استفاده از کیت Monobind (ساخت کشور آمریکا) و اندازه‌گیری مالون دی-آلدئید توسط کیت Eastbiopharm (ساخت کشور چین) و تحت لیسانس کشور آمریکا) انجام شد.

#### روش‌ها و تست‌های آماری

جدول ۱- مقادیر توصیفی مقایسه میزان گلوکز در سرم خون موش‌های نر نژاد ویستار بین گروه کنترل و گروه‌های دریافت‌کننده متفورمین و عصاره‌های الکلی و آبی گیاه بوقناق با استفاده از آزمون من-ویتنی (مقایسه میانگین‌های گروه کنترل و گروه‌های آزمایش).

گروه آزمایش	تعداد	کم‌ترین مقدار	بیش‌ترین مقدار	میانگین	انحراف استاندارد	مقدار معناداری (P)
کنترل	۷	۱۱۵	۱۳۲	۱۲۳/۰۰	۶/۴۴	-
متفورمین	۷	۱۲۱	۱۷۵	۱۵۰/۸۰	۲۳/۷۱	* ۰/۰۴۷
عصاره آبی گیاه بوقناق	۷	۳۰۷	۵۶۰	۴۷۶/۰۰	۹۸/۲۳	* ۰/۰۰۹
عصاره الکلی گیاه بوقناق	۷	۳۴۰	۴۹۱	۴۱۶/۶۰	۶۰/۵۹	* ۰/۰۰۹

معناداری در سطح ۵ درصد.



نمودار ۱- نمودار تأثیر متفورمین و عصاره‌های آبی و الکلی گیاه بوقناق بر روی میزان گلوکز موجود در سرم خون موش‌های نر نژاد ویستار بر حسب میلی‌گرم بر دسی‌لیتر و مقایسه آن‌ها با گروه کنترل (بدون تیمار)

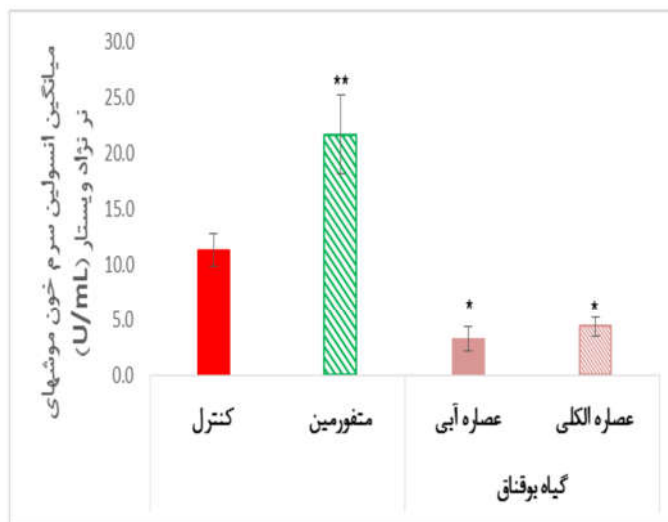$$\bar{X} \pm Std \quad ** p < 0.01 \quad * p < 0.05$$

در نمودار ۱، میانگین میزان گلوکز سرم خون موش‌های نژاد ویستار در گروه کنترل (بدون تیمار) و گروه‌های آزمایش رسم شده است. علامت ستاره در این شکل نشان دهنده معنادار بودن اختلاف میانگین هر یک از گروه‌های آزمایش با گروه کنترل (بدون تیمار) است. همان‌طور که در این نمودار مشخص است، کم‌ترین میانگین گلوکز سرم خون موش‌های نژاد ویستار مربوط به گروه کنترل گروه دریافت کننده عصاره آبی گیاه بوقناق  $123/6 \pm 0/44$  mg/dL و بیش‌ترین مقدار آن مربوط به گروه دریافت کننده عصاره آبی گیاه بوقناق  $476/98 \pm 0/23$  بود. همچنین میزان گلوکز سرم خون موش‌های نژاد ویستار در گروه‌های دریافت کننده متفورمین، عصاره آبی گیاه بوقناق، عصاره الکلی گیاه بوقناق، به ترتیب به میزان  $18/4$ ،  $74/2$ ،  $70/5$  درصد نسبت به گروه کنترل (بدون تیمار) افزایش یافته است.

## تأثیر متفورمین و عصاره‌های آبی و الکلی گیاه بوقناق بر میزان انسولین سرم خون موش‌های نژاد ویستار

نتایج نشان می‌دهد که میانگین همه گروه‌های آزمایش با میانگین گروه کنترل اختلاف معناداری داشتند  $p < 0/05$ . نمودار میانگین میزان انسولین سرم خون موش‌های نژاد ویستار در نمودار ۲ ارائه شده است.

در نمودار ۲ میانگین میزان انسولین سرم خون موش‌های نژاد ویستار در گروه کنترل (بدون تیمار) و گروه‌های آزمایش رسم شده است. علامت ستاره در این شکل نشان دهنده معنادار بودن اختلاف میانگین هر یک از گروه‌های آزمایش با گروه کنترل (بدون تیمار) است. همان‌طور که در این نمودار مشخص است، کم‌ترین میانگین انسولین سرم خون موش‌های نژاد ویستار مربوط به گروه دریافت



نمودار ۲- نمودار تأثیر متفورمین و عصاره‌های آبی و الکلی گیاه بوقناق بر روی میزان انسولین موجود در سرم خون موش‌های نژاد ویستار بر حسب واحد بر میلی‌لیتر و مقایسه آن‌ها با گروه کنترل (بدون تیمار)

$$\bar{X} \pm Std \quad * p < 0/05 \quad ** p < 0/01$$

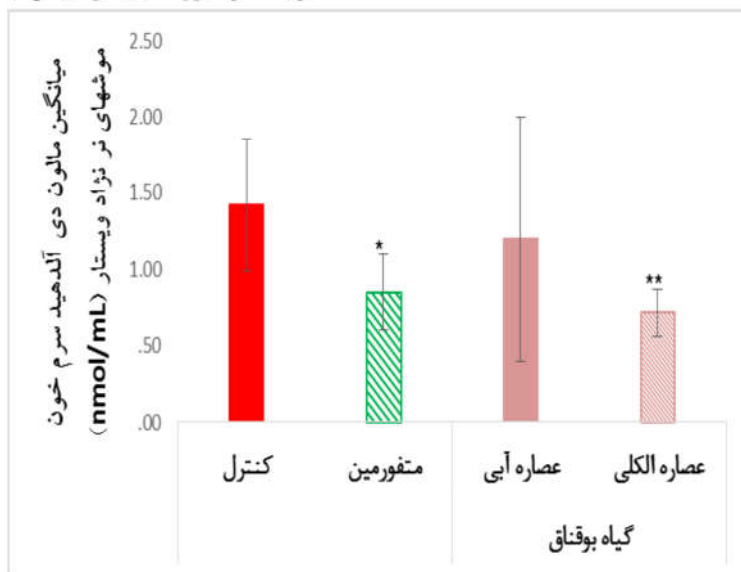
میانگین گروه کنترل دیابتی اختلاف معناداری داشتند  $(p < 0/05)$ .

## تأثیر متفورمین و عصاره‌های آبی و الکلی گیاه بوقناق بر میزان مالون دی‌آلدئید سرم خون موش‌های نژاد ویستار

نتایج نشان می‌دهد که میانگین همه گروه‌های آزمایش به جزء گروه دریافت کننده عصاره آبی گیاه بوقناق با میانگین گروه کنترل اختلاف معناداری داشتند  $p < 0/05$ .

کننده عصاره آبی گیاه بوقناق  $1/3 \pm 1/3$  U/mL و بیش‌ترین مقدار آن مربوط به گروه دریافت کننده متفورمین  $21/3 \pm 6/5$  U/mL بود. همچنین میزان انسولین سرم خون موش‌های نژاد ویستار در گروه‌های دریافت کننده متفورمین، عصاره آبی گیاه بوقناق، عصاره الکلی گیاه بوقناق، نسبت به گروه کنترل (بدون تیمار) به ترتیب به میزان  $47/8$  درصد افزایش،  $70/8$  درصد کاهش،  $61/1$  درصد کاهش داشته‌اند. همچنین نتایج نشان می‌دهد که میانگین گروه‌های دریافت کننده عصاره آبی گیاه بوقناق با

خون موش‌های نر نژاد ویستار در گروه کنترل (بدون تیمار) و گروه‌های آزمایش رسم شده است. علامت سد هریک از گروه‌های آزمایش با گروه کنترل (بدون تیمار)



نمودار ۳- نمودار تأثیر متفورمین و عصاره‌های آبی و الکلی گیاه بوقناق بر روی میزان مالون دی آلدئید موجود در سرم خون موش‌های نر نژاد ویستار حسب نانو مول بر میلی لیتر و مقایسه آن‌ها با گروه کنترل (بدون تیمار)

$$\bar{X} \pm Std \quad * p < 0.05 \quad ** p < 0.01$$

التهابی دیده نمی‌شود. ورید مرکزی پر خون است که نا از پرسه تهیه بافت است.

در نمونه B (کنترل دیابتی) در شمای حاضر با کوچک میکروسکوپ پارانشیم کبدی دیده می‌شود که آن لبول‌ها با ورید مرکزی دیده می‌شود.

در نمونه C (تیمار با عصاره آبی بوقناق): در نمونه بر شده تغییر هیدروپیک در سلول‌های کبدی دیده می‌شود. ارتشاح سلول‌های التهابی خفیف در سینوزوئیدها و دارد.

در نمونه D (تیمار با عصاره الکلی بوقناق): در این اسای یک فضای پورت دیده می‌شود که در حاشیه آن سلول‌های اپیتلیال در پارانشیم کبدی وجود دارد. سلول‌ها با حمله به سلول‌های هیپاتوسیتی سبب ای نکرز لقمه‌ای یا Interface Hepatitis می‌شود.

**بررسی برش‌های بافت پانکراس در موش‌های تیمار شده با گیاه بوقناق**

بررسی برش‌های بافت پانکراس در موش‌های تیمار شد گیاه بوقناق در شکل ۲ نشان داده شده است.

است. همان‌طور که در این نمودار مشخص است بیش-ترین مقدار آن مربوط گروه دریافت کننده کنترل (بدون تیمار)  $1/42 \pm 0/43$  nmol/mL بود. هم‌چنین میزان میزان مالون دی آلدئید سرم خون موش‌های نر نژاد ویستار در گروه‌های دریافت کننده متفورمین، عصاره آبی گیاه بوقناق، عصاره الکلی گیاه بوقناق، نسبت به گروه کنترل (بدون تیمار) به ترتیب به میزان  $40/2$ ،  $15/6$ ،  $49/4$ ، ۹ درصد کاهش داشته‌اند.

نتایج نشان می‌دهد که میانگین همه گروه‌های آزمایش به جزء گروه دریافت کننده عصاره آبی گیاهان بوقناق با میانگین گروه کنترل دیابتی اختلاف معناداری داشتند  $p < 0/05$

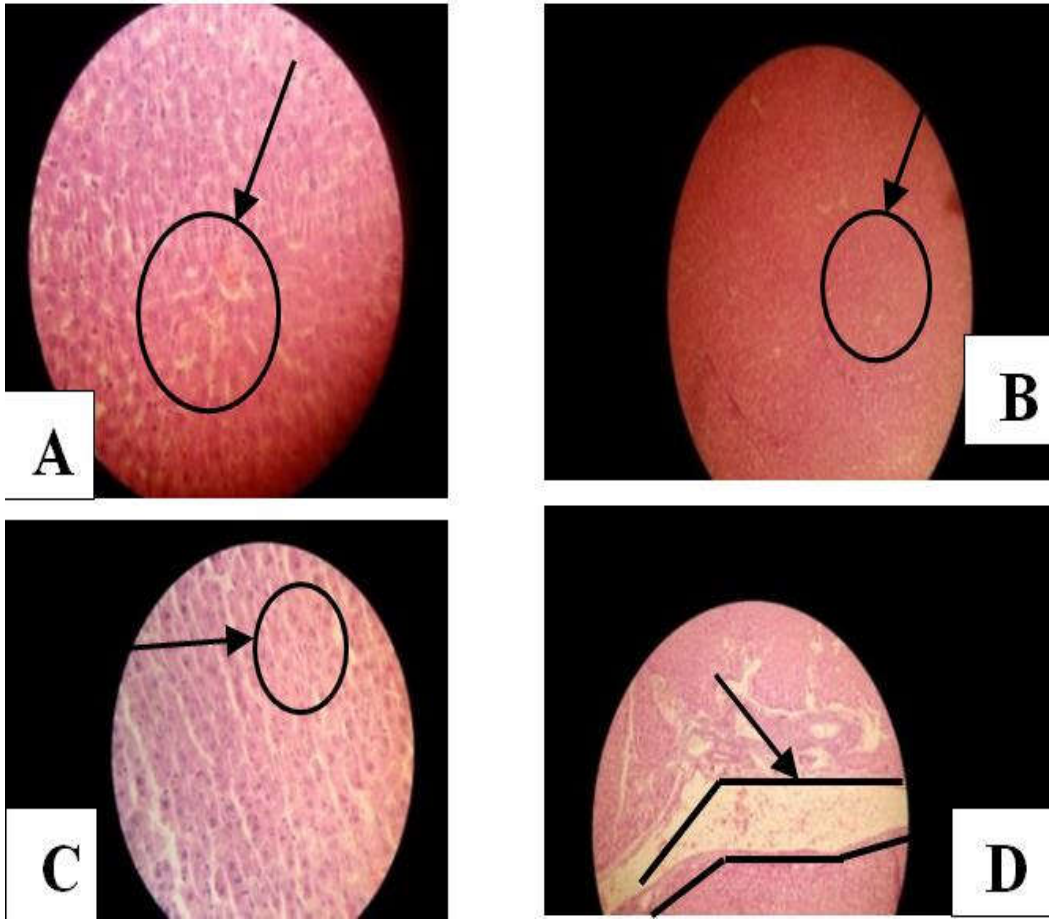
**بررسی برش‌های بافت کبد در موش تیمار شده با گیاه بوقناق**

بررسی برش‌های بافت کبد در موش‌های تیمار شده با گیاه بوقناق در شکل ۱ نشان داده شده است.

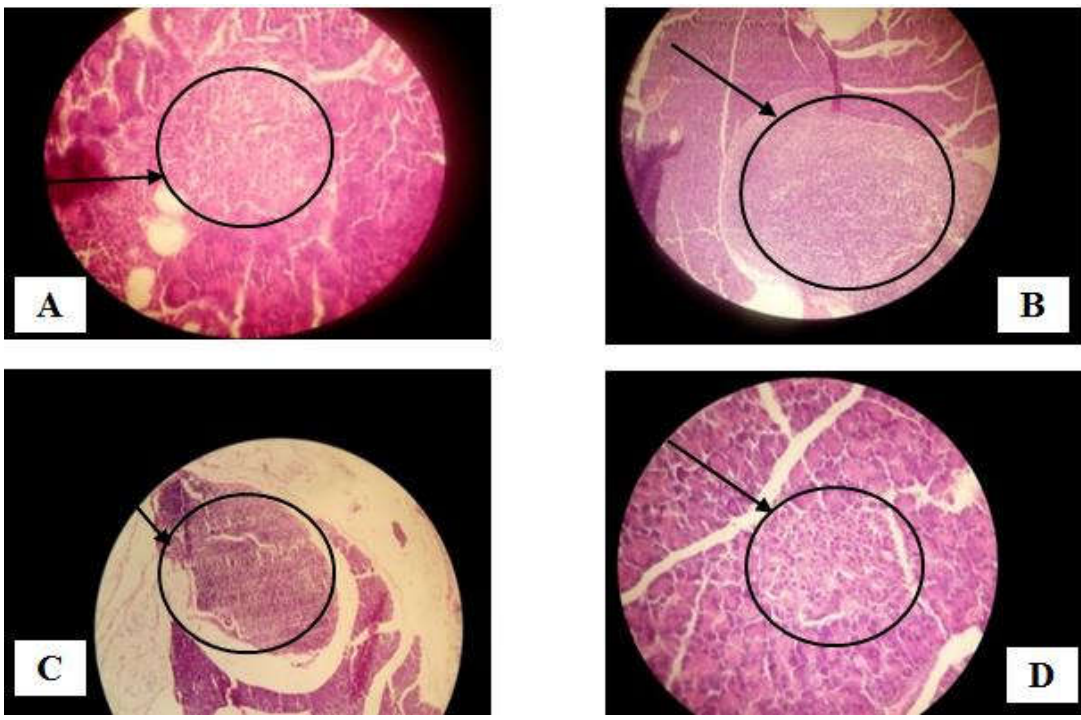
در نمونه A (کنترل) تراکول‌های هیپاتوسیتی با نمای طبیعی دیده می‌شود. سینوزوئیدها بدون ارتشاح سلول التهابی بوده و در فضاهای پورت ارتشاح‌های سلول‌های

آن جزیره لانگرهانس (قسمت آندوکراین) دیده می شود. در جزایر لانگرهانس سلول های آلفا و بتا و گاما

در نمونه A (کنترل): در بررسی اسلاید تهیه شده از پانکراس مناطق آگزوکراین و آندوکراین دیده می شود. آگزوکراین شامل آسینای ها و مجاری ها است که در مرکز



شکل ۱- بررسی برش های بافت کبد در موش های بیمار شده با گیاه بوقناق



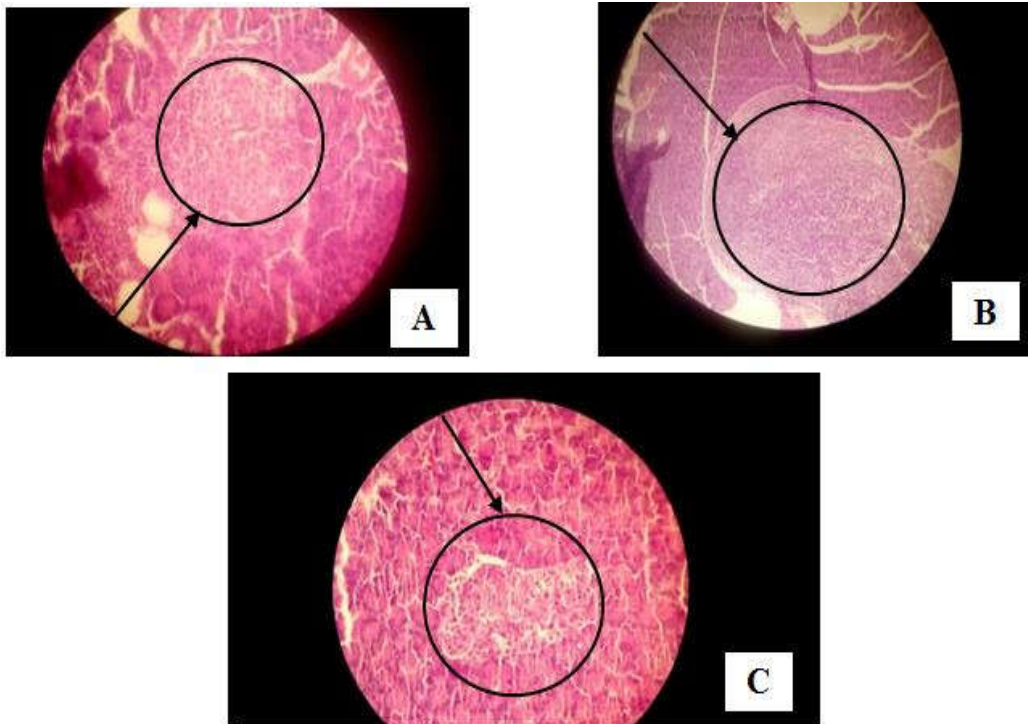
شکل ۲- بررسی برش های بافت پانکراس در موش های بیمار شده با گیاه بوقناق



در نمونه D (تیمار با عصاره الکلی بوقناق): در این اسلاید قسمت اگزوکراین پانکراس شامل آسینای و مجاری دیده می شود که در مرکز آن جزایر لانگرهانس نسبتاً بزرگ هستند.

#### بررسی برش های بافت پانکراس در موش تیمار شده با متفورمین

بررسی برش های بافت پانکراس در موش تیمار شده با متفورمین در شکل ۳ نشان داده شده است.



شکل ۳- بررسی برش های بافت پانکراس در موش تیمار شده با متفورمین

در نمونه C پانکراس با قسمت های اگزوکراین و اندوکراین دیده می شود. جزایر لانگرهانس (اندوکراین) به نظر طبیعی می آید.

#### بررسی برش های بافت کبد در موش تیمار شده با متفورمین

بررسی برش های بافت کبد در موش تیمار شده با متفورمین در شکل ۴ نشان داده شده است.

در نمونه A (کنترل) تراپکول های هیپاتوسیتی با نمای طبیعی دیده می شود. سیتوزوئیدها بدون ارتشاح سلول التهابی بوده و در فضای پورت ارتشاح های سلول های

دیده می شود که برای افتراق آن ها نیاز به رنگ آمیزی اختصاصی است.

در نمونه B (کنترل دیابتی): در یک کانون ارتشاح شدید حاد و مزمن دیده می شود که سبب تخریب بافت پانکراس شده است.

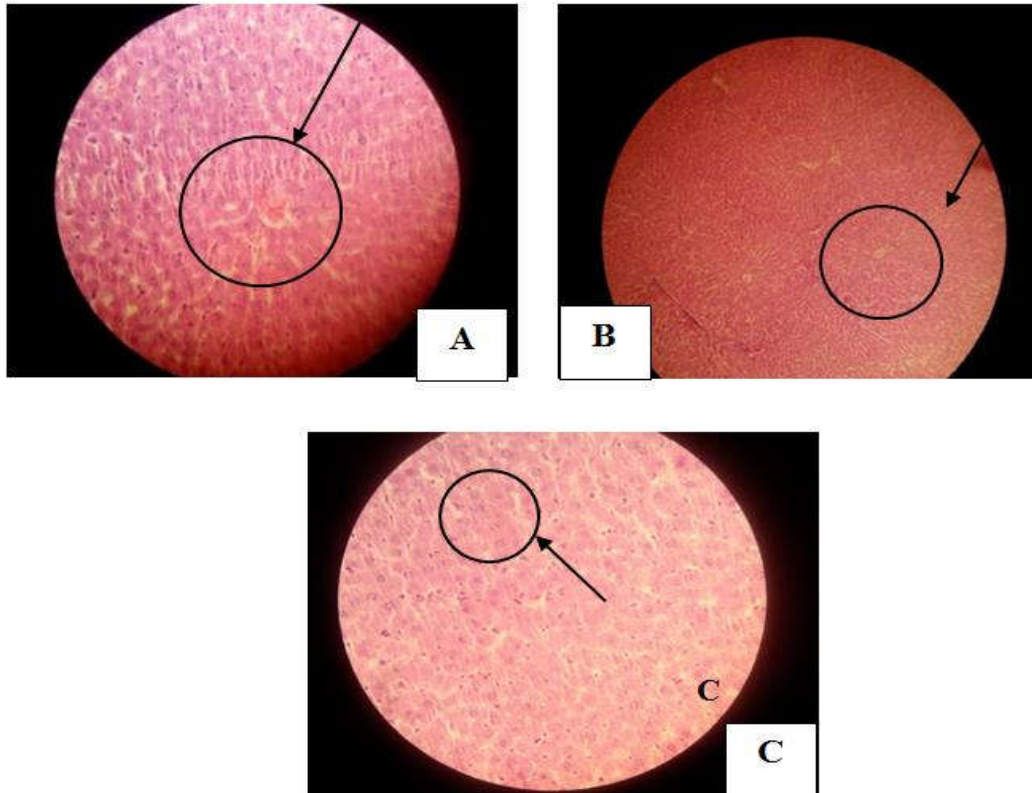
در نمونه C (تیمار با عصاره آبی بوقناق): در این اسلاید ارتشاح سلول های آماسی حاد و مزمن به صورت کانونی دیده می شود که منجر به تخریب بافت پانکراس یا پانکراتیت شده است و جزایر لانگرهانس کوچک هستند.

در نمونه A (کنترل): در بررسی اسلاید تهیه شده از پانکراس مناطق اگزوکراین و اندوکراین دیده می شود. اگزوکراین شامل آسینای ها و مجاری ها است که در مرکز آن جزیره لانگرهانس (قسمت آندوکراین) دیده می شود. در جزایر لانگرهانس سلول های آلفا و بتا و گاما دیده می شود که برای افتراق آن ها نیاز به رنگ آمیزی اختصاصی است.

در نمونه B (کنترل دیابتی): در یک کانون ارتشاح شدید حاد و مزمن دیده می شود که سبب تخریب بافت پانکراس شده است.

التهابی دیده نمی‌شود. ورید مرکزی پر خون است که ناشی از پرسیه تهیه بافت است.

در نمونه B (کنترل دیابتی) در شمای حاضر با پاور کوچک میکروسکوپ پارانشیم کبدی دیده می‌شود که در آن لوبول‌ها با ورید مرکزی دیده می‌شود.



شکل ۴- بررسی برش‌های بافت کبد در موش تیمار شده با متفورمین

اکسیدان‌های پلاسما را افزایش داده و خطر سرطان، بیماری‌های قلبی- عروقی و دیابت را کاهش دهند. از سوی دیگر آنتی‌اکسیدان‌های طبیعی به دلیل ارزان و در دسترس بودن می‌توانند جایگزین مناسبی برای داروهای شیمیایی باشند (۱۵) با جلوگیری از بروز پدیده استرس اکسیداتیو در بافت پانکراس می‌توان شدت پیشرفت دیابت را کاهش داد زیرا توانایی سیستم دفاع آنتی‌اکسیدانی پانکراس درمقابل ROS در مقایسه با سایر بافت‌های بدن در سطح پائینی بوده و سلول‌های بتای جزایر لانگرهانس در معرض آسیب بیش‌تری در مقابل رادیکال‌ها قرار دارند (۱۶). بنابراین جلوگیری از افزایش تولید این رادیکال‌ها در بافت پانکراس توسط داروهای مصرفی دیابت می‌تواند اهمیت بسزایی برخوردار باشد که در مطالعه حاضر گروه- های دریافت‌کننده عصاره‌های الکلی گیاه بوقناق و هم- چنین داروی شیمیایی متفورمین کاهش معنی‌داری در میزان سطح مالون‌دی‌آلدئید را نشان می‌دهد که با توجه به

## بحث

دیابت ملیتوس، مهم‌ترین بیماری متابولیک انسان است که بیش از ۱۵۰ میلیون نفر در جهان و نزدیک به ۳ میلیون نفر در ایران به آن دچار هستند و طبق پیشگویی سازمان بهداشت جهانی، این رقم در سال ۲۰۲۵ در بالغین به ۳۰۰ میلیون نفر خواهد رسید. این درحالی است که کنترل قند خون این بیماران با روش‌های استاندارد و مصرف داروهای شیمیایی هنوز برای پیشگیری از عوارض آن مانند عوارض قلبی - عروقی، بیماری‌های چشمی، نورروپاتی و نارسایی کلیه کافی نیستند و به‌نظر می‌رسد که برای درمان این بیماری که اکنون به‌صورت یک اپیدمی نهفته محسوب می‌شود، می‌بایست راه‌های دیگر را جستجو نمود. امروزه، شناخت گیاهان دارویی اهمیت بیش‌تری یافته است. گیاهان دارویی از منابع غنی آنتی- اکسیدان‌های طبیعی هستند و می‌توانند قدرت آنتی-

می‌شود و در نهایت این عوامل موجب مرگ سلولی را در بافت فراهم می‌کند. هم‌چنین نتایج نشان می‌دهد که استفاده از ترکیب‌های آنتی‌اکسیدانی گیاهی بر بازسازی و ترمیم سلول‌های بتای لوزالمعده مؤثرند و مطالعه بر روی عصاره‌های گیاهانی چون سیر، پیاز و شنبلیله نشان داده که در موش صحرایی دیابتی تیمار شده با آنتی‌اکسیدان، تعداد سلول‌های بتا به‌طور معنی‌داری افزایش می‌یابند. عصاره الکلی گیاه بوقناق حاوی مقادیر زیادی ترکیب‌های آنتی‌اکسیدانی است که با کاهش استرس اکسیداتیو و بهبود مسیر مهار رادیکال‌های آزاد می‌تواند مانع آسیب بافتی و نکروز سلولی شود که با مطالعه‌های Yaghmaei در سال ۱۳۸۹ بر روی عصاره آویشن و بوقناق هم‌خوانی دارد. در سال ۲۰۰۱، گزارش نمود از آن‌جایی که کبد محل اصلی سمیت زدایی داروها در بدن است و کاربرد استرپتوزوتوسین در بیماران مبتلا به سرطان پانکراس، تنها گاهی اوقات سمیت و آسیب کبدی القا می‌کند به-احتمال تغییرهای مشاهده شده در بافت کبد تنها به‌خاطر اثرهای سمی داروی استرپتوزوتوسین نبوده بلکه بیش‌تر به‌واسطه عوارض ناشی از دیابت ایجاد شده است که با نتایج تحقیق حاضر هم‌خوانی دارد (۲۴). هم‌چنین در سال ۲۰۰۶ طبق تحقیقات انجام گرفته توسط Jianini و همکاران در سال ۲۰۰۵ اعلام نمودند که استرپتوزوتوسین از طریق تولید رادیکال‌های آزاد و بدنبال آن پراکسیداسیون لیپیدی در غشای سلول‌های کبدی می‌شود (۲۵) و از سوی دیگر با افزایش شکل‌گیری ROS توسط استرپتوزوتوسین به‌احتمال باعث نقص عملکرد میتوکندری‌ها در موش‌ها می‌شود و هایپرتروفی هیپاتوسیت‌ها که توسط افزایش چشم‌گیر تعداد میتوکندری‌ها و کاهش واضح گرانول‌های گلیکوژن مشخص می‌شود (۲۶) از جمله ویژگی‌های بافت کبد موش‌های دیابتی است که در بافت کبدی گروه دیابتی مطالعه حاضر نیز مشاهده شد. هم‌چنین در مطالعه حاضر در بافت کبدی در گروه دریافت‌کننده عصاره گیاهی اثری از نکروز سلولی مشاهده نشده است که این خود اثرهای محافظتی بافتی عصاره‌های این دو گیاه را نشان می‌دهد که با مطالعه‌های Ashraf در سال ۱۳۹۲ مطابقت دارد.

## نتیجه‌گیری

مزیت استفاده از عناصر و آنتی‌اکسیدان‌های طبیعی تأثیر عصاره‌های گیاهی بر کاهش اکسیداتیو مفید است. آنتی-اکسیدان‌ها با خنثی کردن ترکیب‌های اکسیژن فعال مانع از آسیب دیدن اجزاء مختلف سلول می‌شوند. حذف یون-های فلزی کاتالیتیک مانند  $Fe^{+2}$  و یون سوپراکسید ( $O_2$ ) و پراکسید هیدروژن ( $H_2O_2$ ) از اثرهای این ترکیب‌ها است (۱۷). Malgwi در سال ۲۰۱۲، استرس اکسیداتیو ایجاد شده در دیابت را به گلیکاسیون پروتئینی و اتواکسیداسیون گلوکز نسبت داد که می‌تواند رادیکال-های آزاد تولید کند و به نوبه خود باعث کاتالیز پراکسیداسیون لیپیدی می‌شوند (۱۸). Soliman در سال ۲۰۱۵، در مطالعه خود تأثیر مهم استرس اکسیداتیو در پروتئین ناقل گلوکز یا رسپتور انسولین را ثابت کرد (۱۹). هم‌چنین نتایج تحقیقات Masjedi و همکاران در سال ۲۰۰۹ (۲۰) Sharaf، و همکاران در سال ۲۰۱۴ (۲۱)، حاکی از تغییر شکل ورید مرکزی و بی‌نظمی در صفحات سلول کبدی در بافت کبدی رت‌های دیابتی است. مطالعه‌های Mahmoud و همکاران در سال ۲۰۱۳، حاکی از متسع شدن ورید مرکزی، تکثیر سلول‌های کوپفر و خروج و انتشار این سلول‌ها از داخل سینوزوئیدها بی-نظمی در صفحات سلول‌های کبدی هستند نتایج فوق-الذکر هم‌سو با نتایج حاصل از تحقیق حاضر است (۲۲).

استرپتوزوتوسین منجر به ایجاد نیتریک‌اکسید در مقادیر زیاد و سمی می‌شود. نیتریک‌اکسید فعالیت آکونیتاز را مهار کرده، موجب آسیب DNA و نکروز سلول‌های لوزالمعده می‌گردد. حالت دیابت قندی القا شده در موش-های صحرایی با افزایش غلظت گلوکز همراه است، که این خود به‌دلیل تخریب پانکراس و فقدان ترشح انسولین است. در بررسی‌های بافت‌شناسی پانکراس، تغییرهای معنی‌دار در گروه دیابتی نسبت به گروه شاهد دیده می‌شود. جراحات مشاهده شده شامل تخریب جزایر و نکروز سلول‌های جزایر و تخلیه جزایر و در بعضی نفوذ سلول-های التهابی تک‌هسته‌ای بود. افزایش گلوکز خون ایجاد شده ناشی از دیابت به‌دلیل فعال کردن فاکتورهای مخرب بویژه افزایش تولید ROSها در بافت پانکراس موجب آسیب به سلول‌های بتای جزایر لانگرهانس می‌شود. تحقیقات Ohnuma و همکاران (۲۳) در سال ۱۹۷۴ نشان داد که ROS سبب شکسته شدن رشته‌های DNA

با وجود این که انسولین و داروهای خوراکی صناعی مانند متفورمین پائین آورنده قند خون اساس درمان دیابت را تشکیل می دهند، لیکن اثرهای جانبی مهمی دارند و نمی توانند مسیر عوارض دیابت را به طور قابل توجهی تغییر دهند بنابراین حتی در صورت اثرهای مثبت این داروها، داروهای گیاهی به عنوان جایگزین های شایسته داروهای صناعی همواره مورد توجه است و در چند دهه اخیر به طور خاص مورد توجه پژوهشگران قرار گرفته اند. مواد بیولوژیک با منشاء گیاهی نیز شاخه ای دارو درمانی مدرن بیماری ها را تشکیل می دهند. اگر چه عوامل دارویی متنوعی برای درمان انواع بیماری ها وجود دارد، لکن اغلب بیماران قادر به تحمل اثرهای جانبی داروهای شیمیایی نیستند و از سوی دیگر اکثر گیاهان اثرهای جانبی بسیار اندکی در بیماران به جای می گذارند و به همین دلیل در این پژوهش با توجه به تأثیر موثر داروی صناعی متفورمین به عنوان داروی پرمصرف درمان دیابت، ترجیح و اولویت استفاده از عصاره های گیاه بوقناق (به خصوص هیدروآلکلی) علی رغم عدم توانایی در کاهش قند خون و افزایش میزان انسولین در این مطالعه، اثر ضد دیابتی خود را با افزایش قدرت آنتی اکسیدانی سلول های بدن و افزایش بیان سنتز آنزیم های آنتی اکسیدانی و مهار بیان ژن NO سنتتاز بر روند درمان دیابت و بهبود بافت پانکراس و کبد نشان می دهد.

از طرفی چنین بر می آید که جراحات و آسیب های کبدی دیابتی از چندین عامل ناشی می شود و تنها از طریق هایپرگلیسمی ارتباطی ندارد. بنابراین برای کنترل عوارض دیابت، کنترل گلوکز خون به تنهایی کافی نیست لذا داروی مناسب باید هم آنتی اکسیدان خوبی باشد هم توانایی کاهش گلوکز خون را داشته باشد.

## سپاسگزاری

این مقاله که برگرفته از پایان نامه دانشگاه آزاد اسلامی واحد فلاورجان است، بدین وسیله از تمام افرادی که در این پژوهش یاری رسانند کمال تشکر و قدردانی را می نمایند.

1. Dickens LT, Thomas CC. Updates in gestational diabetes prevalence, treatment, and health policy. *Current diabetes reports*. 2019;19(6):33.
2. Cefalu WT, Buse JB, Tuomilehto J, Fleming GA, Ferrannini E, Gerstein HC, et al. Update and next steps for real-world translation of interventions for type 2 diabetes prevention: reflections from a diabetes care editors' expert forum. *Am Diabetes Assoc*; 2016;2(3): 2-10.
3. Aroda VR, Knowler WC, Crandall JP, Perreault L, Edelstein SL, Jeffries SL, et al. Metformin for diabetes prevention: Insights gained from the diabetes prevention program/diabetes prevention program outcomes study. *Diabetologia*. 2017;60(9):1601-11.
4. Lean M, McCombie L, McSorely J. Trends in type 2 diabetes. *British Medical Journal Publishing Group*; 2019;2(3): 4-23.
5. Brown TJ, Brainard J, Song F, Wang X, Abdelhamid A, Hooper L. Omega-3, omega-6, and total dietary polyunsaturated fat for prevention and treatment of type 2 diabetes mellitus: systematic review and meta-analysis of randomised controlled trials. *bmj*. 2019;366l4697.
6. Subha R. A study to assess the effectiveness of lady's finger juice in reducing the blood glucose level among clients with type II diabetes mellitus in selected villages at Kanyakumari district: *Global College of Nursing, Marthandam*; 2016;2(43): 1-10.
7. Merino J, Guasch-Ferré M, Ellervik C, Dashti HS, Sharp SJ, Wu P, et al. Quality of dietary fat and genetic risk of type 2 diabetes: individual participant data meta-analysis. *bmj*. 2019; 1(2):366.
8. Kirwan JP, Sacks J, Nieuwoudt S. The essential role of exercise in the management of type 2 diabetes. *Cleveland Clinic journal of medicine*. 2017;84(7 Suppl 1):S15.
9. Moradi B, Abbaszadeh S, Shahsavari S, Alizadeh M, Beyranvand F. The most useful medicinal herbs to treat diabetes. *Biomedical Research and Therapy*. 2018;5(8):2538-51.
10. Paul JH, Seaforth CE, Tikasingh T. *Eryngium foetidum L.: A review*. *Fitoterapia*. 2011;82(3):302-8.
11. Saldanha AA, Vieira L, de Azambuja Ribeiro RI, Thomé RG, dos Santos HB, Silva DB, Carollo CA, de Oliveira FM, de Oliveira Lopes D, de Siqueira JM, Soares AC. Chemical composition and evaluation of the anti-inflammatory and antinociceptive activities of *Duguetia furfuracea* essential oil: Effect on edema, leukocyte recruitment, tumor necrosis factor alpha production, iNOS expression, and adenosinergic and opioidergic systems. *Journal of ethnopharmacology*. 2019;231:325-36.
12. Kosiński P, Sękiewicz K, Walas Ł, Boratyński A, Dering M. Spatial genetic structure of the endemic alpine plant *Salix serpillifolia*: genetic swamping on nunataks due to secondary colonization?. *Alpine Botany*. 2019;129(2):107-21.
13. Khodaie M, Ghasemi N, Ramezani M. Green synthesis of silver nanoparticles using (*Eryngium Campestre*) leaf extract. *Eurasian Chemical Communications*. 2019;1(5, pp. 411-493.):441-50.
14. Sepanlou MG, Ardakani MM, Hajimahmoodi M, Sadrai S, Amin GR, Sadeghi N, Lamardi SN. Ethnobotanical and traditional uses, phytochemical constituents and biological activities of *Eryngium* species growing in Iran. *Traditional Medicine Research*. 2019 ;4(3):148-59.
15. Ryan D, Kendall M, Robards K. Bioactivity of oats as it relates to cardiovascular disease. *Nutrition research reviews*. 2007;20(2):147-62.

16. Stolf AM, Cardoso CC, de Morais H, de Souza CE, Lomba LA, Brandt AP, Agnes JP, Collere FC, Galindo CM, Corso CR, Spercoski KM. Effects of silymarin on angiogenesis and oxidative stress in streptozotocin-induced diabetes in mice. *Biomedicine & Pharmacotherapy*. 2018;108:232-43.
17. Jialal I, Devaraj S, Venugopal S. Oxidative stress, inflammation, and diabetic vasculopathies: the role of alpha tocopherol therapy. *Free radical research*. 2002;36(12):1331-6.
18. Eze E, Dawud F, Zainab A, Jimoh A, Malgwi I, Isa A. Preliminary studies of effects of vitamin C and zinc on some liver enzymes in alloxan-induced diabetic wistar rats. *Asian J Med Sci*. 2012;4(1):17-22.
19. Soliman HA, Eltablawy NA, Hamed MS. The ameliorative effect of *Petroselinum crispum* (parsley) on some diabetes complications. *Journal of Medicinal Plants Studies*. 2015;3(4):92-100.
20. Masjedi F, Gol A, Dabiri S, Javadi A. Preventive effect of garlic on histopathology of liver and markers of hepatic injury in streptozotocin-induced diabetic rats. *Iranian Journal of Endocrinology and Metabolism*. 2009;11(4):433-41.
21. Ashraf H, Zare S, Farnad N. The effect of aqueous extract of barberry fruit on liver damage in streptozotocin-induced diabetic rats. *Journal of Shahrekord University of Medical Sciences*. 2013;15.
22. Mahmoud MF, Sakr SM. Hepatoprotective Effect of Bee Propolis in Rat Model of streptozotocin-Induced diabetic hepatotoxicity light and electron microscopic study. *Life Sci J*. 2013;102048-54.
23. Ohnuma T, Holland JF, Masuda H, Waligunda JA, Goldberg GA. Microbiological assay of bleomycin: inactivation, tissue distribution, and clearance. *Cancer*. 1974;33(5):1230-8.
24. Goodman LS. Goodman and Gilman's the pharmacological basis of therapeutics: McGraw-Hill New York; 1996.
25. Ahn T, Yun C-H, Oh D-B. Tissue-specific effect of ascorbic acid supplementation on the expression of cytochrome P450 2E1 and oxidative stress in streptozotocin-induced diabetic rats. *Toxicology letters*. 2006;166(1):27-36.
26. Miyamoto A, Takeshita M, Pan-Hou H, Fujimori H. Hepatic changes in adenine nucleotide levels and adenosine 3'-monophosphate forming enzyme in streptozotocin-induced diabetic mice. *The Journal of toxicological sciences*. 2008;33(2):209-17.