

نقش کورکومین در محافظت از سلول‌های بیضه در مقابل TDS القا شده توسط فتالات در

موش سوری

فاطمه اصانلو ، مسعود صالحی پور* ، پروین خدارحمی

گروه زیست شناسی، دانشکده علوم زیستی، دانشگاه آزاد اسلامی، واحد پرند، پرند، ایران

چکیده

سابقه و هدف: کورکومین ماده مؤثر و پیگمان زردرنگ در ریزوم زردچوبه است. با توجه به اثرهای مخرب فتالات ها بر سیستم تولید مثلی و بیضه‌های جنینی، بررسی نقش کورکومین بر TDS القا شده توسط فتالات در موش سوری است.

مواد و روش‌ها: ۴۰ سرموش سوری نر نژاد NMRI با وزن بین ۲۰ تا ۳۰ گرم انتخاب و به صورت تصادفی موش ها به چهار گروه کنترل، DEHP ، کورکومین و کورکومین + DEHP تقسیم شدند. نمونه‌های بافتی بیضه نیز بعد از برش ۵ میکرومتری به روش هماتوکسلین- انوزین رنگ آمیزی و بررسی شدند.

یافته‌ها: کورکومین سبب محافظت از بافت بیضه در موش‌های سوری شده هم‌چنین ضایعه‌های پاتولوژیک میکروسکوپی از جمله تخریب سلول‌های سرتولی و نکروز در سلول‌های لایدیگ که در گروه تیمار شده با DEHP یافت شد در گروه تحت تیمار با کورکومین+ DEHP بهبود یافته بود.

بحث: کورکومین با خاصیت آنتی اکسیدانی خود سبب محافظت از تأثیر رادیکال‌های آزاد ناشی از فتالات‌ها بر بافت بیضه می‌شود. هم‌چنین کورکومین سبب حفظ غلظت تستوسترون به‌عنوان هورمون تنظیم کننده تولید مثل، وزن و فرآیند رشد می‌شود.

نتیجه‌گیری: با توجه به تأثیر استرس اکسیداتیو فتالات‌ها کورکومین به عنوان یک آنتی اکسیدان توانست درصد قابل توجهی از ضایعه‌های پاتولوژیک DEHP بر روی تستوسترون و بافت را بهبود بخشد.

واژه‌های کلیدی: فتالات، کورکومین، DHEA ، تستوسترون، آنتی اکسیدان، TDS، سلول‌های سرتولی

مقدمه

عامل ضد التهابی استفاده شده است. زرد چوبه ساقه زیر زمینی گیاهی از خانواده زنجبیل می‌باشد که در لاتین به آن curcuma و Turmeric می‌گویند (۱۳). تحقیقات زیادی مبنی بر خواص آنتی اکسیدانت، اثرهای ضد موتاسیون ، ضد سرطان کورکومین گزارش شده است (۱۱). کورکومین با مهار فسفوریلاسیون فسفو لیپاز A2^۱ و کاهش بیان COX-2 و مهار فعالیت کاتابولیت COX-5 بر روی متابولیسم اسید آراشیدونیک اثر می‌گذارد (۲۴). کورکومین یا دی فرولیل متان

زردچوبه با نام علمی Curcuma longa از خانواده Zingiberaceae یکی از قدیمی‌ترین گیاهان است که از قدیم در طب سنتی کاربردهای فراوانی داشته و از آن برای تصفیه خون ، هضم غذا ، درمان آرتريت ، محافظت کبد و به‌عنوان

نویسنده مسئول:

گروه زیست شناسی، دانشکده علوم زیستی، دانشگاه آزاد اسلامی، واحد پرند
پست الکترونیکی: m.salehypur@gmail.com

تاریخ دریافت: ۱۳۹۵/۶/۲۰

تاریخ پذیرش: ۱۳۹۶/۹/۲۰

^۱ . PLA2

کشاورزی حاوی مقادیر جزئی از فتالات بوده و فتالات بیش تر از طریق بسته بندی یا فرآیند تولید وارد مواد غذایی می شود. تأثیر فتالات روی اولین نسل از سلول لیدیگ^۳ که باعث هیپوسپادیاس و نهان بیضگی در تولد می گردند توانستند منجر به TDS گردند (۱۴). نتایج مطالعه های نشان داده است که DEHP می تواند سبب تغییرهای در باروری، بارداری بقا قبل و بعد از تولد نوزاد شوند و یا ممکن است تعداد اسپرمها را کاهش دهند و یا سبب ناهنجاری ارگان های تولید مثلی گردند.

از دهه ۱۹۷۰ به بعد تحقیقات زیادی برای یافتن مواد و محافظت کننده هایی که بتواند از بافت های طبیعی محافظت بنماید بدون این که اثر مشابهی بر سلول های تومور داشته باشد، آغاز گردید و از آن زمان تاکنون مواد شیمیایی مختلفی معرفی شدند. این اثرهای باعث فعالیت و خاصیت ضد التهابی کورکومین می شود. اگرچه محققان به اثرهای آنتی اکسیدانی کورکومین اشاراتی داشته اند اما اثرهای آن بر هورمون های تولیدمثلی، مجرای اپیدیدیم، تعداد و تحرک پذیری اسپرمها مشخص نیست (۲۰۷). در این مطالعه نقش فتالات به عنوان یک ترکیب بالقوه در ایجاد TDS و نقش کورکومین به عنوان یک داروی محافظت کننده از سلول های بیضه موش های سوری در مقابل فتالات مورد بررسی قرار گرفت.

روش کار:

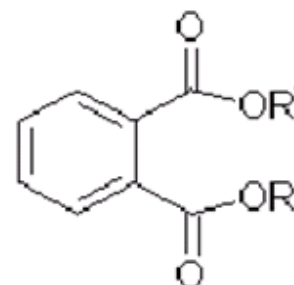
مطالعه حاضر که یک مطالعه تجربی^۴ با جامعه آماری شامل ۴۰ سر موش سوری نر نژاد NMRI با وزن بین ۲۰ تا ۴۰ گرم بود. حیوانات از حیوان خانه انیستیتو پاستور تهیه شده بودند، در حیوان خانه دانشگاه آزاد اسلامی پرند نگهداری می شدند. موش ها تحت شرایط استاندارد ۱۲ ساعت در نور و ۱۲ ساعت در تاریکی و در رطوبت طبیعی در داخل قفس هایی از جنس پلی اتیلن گلیکول نگهداری شدند. به مدت دو هفته به تمامی موش ها رژیم پرورشی بدون سبوس لوبیا داده شد. بعد از آن به صورت تصادفی به چهار گروه تقسیم شدند.

گروه اول، گروه شاهد: موش های طبیعی هستند که به روش نرمال پرورش داده می شوند.

(C₁₂H₂₀O₆) یک پلی فنول هیدروفوب مشتق شده از ریزوم گیاه زرد چوبه است. ریزوم زرد چوبه محتوی سه آنالوگ مهم است: کورکومین، دمتوکسی کورکومین و بیس دمتوکسی کورکومین که در مجموع کورکومینوئیدها نامیده می شوند. این ترکیب های در موقعیت گروه متوکسی بر روی حلقه آروماتیک با یکدیگر متفاوتند.

مطالعه های بالینی در سال های اخیر نشان داده اند که کورکومین عامل درمانی بالقوه برای بسیاری از بیماری ها است. کورکومین تأثیر قدرتمندی در جذب رادیکال های آزاد اکسیژن و افزایش غلظت گلوتامین داخل سلولی دارد و به این وسیله سبب محافظت از پراکسیداسیون لیپیدها می شود (۱۵). مطالعه های اخیر نشان داده اند آسیب اکسیداتیو ایجاد شده در بیضه های رت L-thyroxine یا سیپلاتین از طریق درمان با کورکومین بهبود نسبی پیدا کرد. افراد به طور مداوم در معرض بسیاری از مواد شیمیایی و فیزیکی هستند که ممکن است عملکرد سیستم تناسلی را در هر دو جنس مرد و زن مورد تأثیر قرار دهد. مطالعه های اخیر نشان می دهد قرارگیری در معرض فتالات های محیطی ممکن است بر لقاح مردان اثر بگذارد (۸، ۲۱).

دی ۲- اتیل هگزیل (فتالات)^۱ به طور گسترده در صنعت پلاستیک استفاده می شود و می تواند باعث القا سمیت تولید مثل شود و اولین محل تأثیر DEHP در انسان دهان و دندان است (۲۷، ۱۶). در بدن بیش تر DEHP به مونو ۲- اتیل هگزیل فتالات^۲ تبدیل می گردد، اما سمیت DEHP بالاتر است. به عنوان مثال این ترکیب می تواند تحرک اسپرم انسان را به شدت تحت تأثیر قرار دهد (۱۱).



ساختار فتالات ها $n = 4-15, R, R' = C_nH_{2n+1}$

فتالات از چندین مسیر وارد بدن می شود که یکی از مهم ترین آن ها مواد غذایی آلوده است. به طور کلی تولیدات خام

³ . (FETAL LEYDIG CELLS) FLCS

⁴ . experimental

¹ . DEHP

² . MEHP

اندازه گیری غلظت دو هورمون تستوسترون و DHEA در خون :

سر سرنگ را به هپارین آغشته کرده و خون گیری به میزان ۲ سی سی انجام شد.

بعد از خون گیری از قلب موش ها، خون آن ها در میکروتیوپ تمیز جمع آوری شد. به منظور جداسازی سرم پس از چند دقیقه میکروتیوپ ها با بالانس خود در دستگاه سانتریفیوژ با سرعت ۱۵۰۰ دور در دقیقه به مدت ۱۰ دقیقه قرار داده شدند. سپس سرم ها را با سمپلر و سر سمپلر تمیز جدا کرده و در میکروتیوپ ها مشخصی با شماره گذاری معین ریخته شد. به مدت چند دقیقه خون ها در یخچال و سپس تا روز انجام آزمایش هورمونی به فریزر ۷۰- درجه سانتی گراد منتقل شد. هورمون های تستوسترون و DHEA به روش الیزا در آزمایشگاه اندازه گیری شد و مقادیر هورمونی برای هر گروه ثبت گردید.

تجزیه تحلیل آماری:

تجزیه و تحلیل داده ها در این تحقیق توسط نرم افزار SPSS (ویرایش شماره ۱۵) در دو بخش توصیفی و استنباطی صورت گرفته است. پارامترهای مورد مطالعه بین گروه ها با استفاده از آزمون آماری one way ANOVA مورد مقایسه قرار گرفتند، در صورت معنی دار بودن از آزمون Tukey برای مقایسه بعدی استفاده شد. $p < 0.05$ به عنوان سطح معنی داری در نظر گرفته شد.

نتایج:

در این مطالعه ۴۰ سر موش سوری نر به ترتیب در چهار گروه ده تایی شاهد، کورکومین، فتالات و فتالات - کورکومین مورد بررسی قرار گرفتند. اطلاعات مربوط به فاصله منفذ تناسلی (AGD)، وزن موش ها، وزن بیضه راست و وزن بیضه چپ در جدول ۱ آمده است.

گروه دوم، گروه کنترل مثبت (حلال): موش هایی که مقدار ۱۵ میلی گرم کورکومین در ۵ میلی لیتر روغن ذرت به ازای هر کیلوگرم وزن بدن به روش گاواژ به آن ها خوراندند شد.

گروه سوم، گروه کنترل منفی (فتالات): گروهی از موش ها که ۵۰۰ میلی گرم به ازای هر کیلوگرم وزن بدن موش فتالات به- صورت گاواژ به آن ها خوراندند شد.

گروه چهارم گروه تجربی (کورکومین و فتالات): موش هایی که همزمان مقدار ۱۵ میلی گرم کورکومین در ۵ میلی لیتر روغن ذرت به ازای هر کیلوگرم وزن بدن و ۵ میلی گرم فتالات را از طریق گاواژ دریافت کردند.

میزان غذای مصرفی هر چهار گروه برای مدت ۲۸ روز غیر متوالی یکسان بود.

پس از ۲۸ روز وزن موش ها با ترازوی دیجیتال ساخت کشور آلمان با دقت ۰/۰۰۱ اندازه گیری شد. موش ها توسط زایلازین و کتامین کامل بی هوش شده و فاصله منفذ تناسلی با کولیس اندازه گیری شد (AGD) و خون گیری از قلب موش ها برای انجام تست های هورمونی انجام شد. سپس اندام های تولید مثلی (بیضه) از بدن آن ها جهت بررسی بافتی مورفولوژیک و هیستولوژیک خارج گردید. بیضه ها پس از خارج شدن از بدن با سرم فیزیولوژی شستشو داده شدند. وزن بیضه ها توسط ترازوی دیجیتال، دقت ۰/۰۱ میلی گرم اندازه گیری شد. پس از آن جهت انجام مراحل بعدی به آزمایشگاه بافت شناسی منتقل شدند.

مطالعه بافتی:

بیضه ها به منظور انجام بررسی های بافتی در محلول بوئن فیکس و سپس تحت پردازش بافت و قالب گیری پارافین قرار گرفت. در مرحله برش گیری برش ها به ضخامت ۵ میکرومتر تهیه و به صورت نوارهای ۴ عددی به صورت سریالی روی لام منتقل شدند. در آخر لام های تهیه شده با استفاده از روش هماتوکسیلین - ائوزین رنگ آمیزی شدند. با استفاده از میکروسکوپ نوری با بزرگنمایی ۴۰ و ۱۰۰ میزان آسیب های بافتی شامل شبکه بیضه، سلول های لیدیک، سلول های سرتولی و میزان التهاب و وجود سلول های التهابی به صورت کیفی بررسی شد.

جدول ۱. میانگین و انحراف معیار متغیرهای اندازه گیری شده در گروه های مورد مطالعه

متغیر	کنترل	کورکومین	فتالات	فتالات - کورکومین
فاصله منفذ تناسلی (AGD) (میلی متر)	۱/۶۵±۰/۲۵۹	۱/۶۴±۰/۲۷۵	۱/۵۳±۰/۷۵۱	۱/۶۴±۰/۲۰۱
وزن بدن موش ها (گرم)	۴۰/۳۹±۴/۴۱	۴۱/۵۳±۳/۰۹	۳۵/۷۰±۱/۴۵	۴۰/۶۸±۴/۴۱
وزن بیضه راست (میلی گرم)	۹۶/۳۰±۴/۱۶	۹۸/۵۰±۲/۱۷	۹۱/۴۰±۳/۸۶	۹۹/۱۰±۲/۶۰
وزن بیضه چپ (میلی گرم)	۹۵/۹۰±۴/۳۸	۹۷/۹۵±۱/۸۰	۹۰/۷۰±۳/۵۶	۹۸/۸۰±۲/۵۷
میزان هورمون تستوسترون	۰/۳۲±۰/۱۰	۰/۵۸±۰/۳۶	۰/۱۷±۰/۱۱	۰/۳۲±۰/۱۳
میزان هورمون دهیدرواپی اندرسترون (DHEA)	۲/۴۲±۰/۱۷	۲/۳۵±۰/۱۰	۲/۴۴±۰/۰۷	۲/۳۹±۰/۱۴

($p=0/000$)، فتالات با فتالات - کورکومین ($p=0/000$)
 اختلاف معنی دار داشت.

متغیر وزن بیضه چپ در گروه های کنترل و فتالات دارای اختلاف معنی دار بودند ($p=0/005$). همچنین مقایسه وزن بیضه راست در بین گروه های کورکومین با فتالات ($p=0/000$)، فتالات با فتالات - کورکومین ($p=0/000$) اختلاف معنی دار داشت.

میزان هورمون تستوسترون با روش کراسکال والیس در بین گروه های تحت مطالعه تحلیل شد که نتایج نشان داد گروه های تحت تیمار با گروه کنترل دارای اختلاف معنی داری بودند به طوری که میانگین رتبه تستوسترون در گروه تحت تیمار با فتالات ۱۰/۱۵ بود در حالی که در گروه کنترل ۲۱/۶۰ بود ($P=0/002$) (جدول شماره ۳).

نتایج تحلیل ها با روش One way Anova نشان داد درمان با کورکومین در گروه تحت تیمار با فتالات تفاوت معنی داری با گروه کنترل در متغیرهای وزن بدن، وزن بیضه راست، وزن بیضه چپ دارند و ($p=0/000$ همگی) اما در متغیرهای AGD و میزان هورمون دهیدرو اپی اندرسترون تفاوت معنادار مشاهده نشد (جدول شماره ۳).

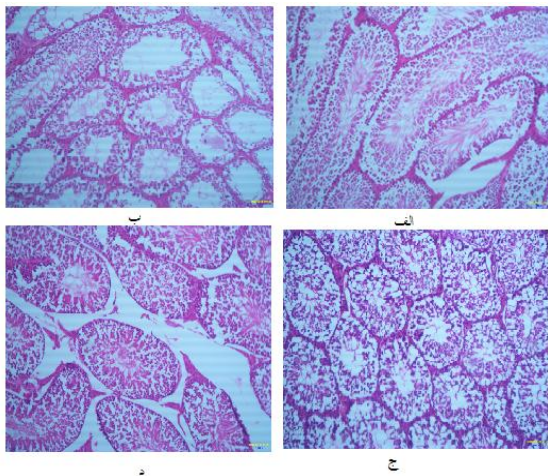
اما برای این که مشخص شود ارتباط معنی دار در این متغیرها به طور دقیق بین کدام گروه ها اتفاق افتاده است از آزمون تعقیبی Tukey استفاده گردید که نتایج نشان متغیر وزن بدن در گروه های کنترل و فتالات دارای اختلاف معنی دار بودند ($p=0/006$). همچنین مقایسه وزن بدن در بین گروه های کورکومین با فتالات ($p=0/001$)، فتالات با فتالات - کورکومین ($p=0/004$) اختلاف معنی دار داشت.

متغیر وزن بیضه راست در گروه های کنترل و فتالات دارای اختلاف معنی دار بودند ($p=0/011$). همچنین مقایسه وزن بیضه راست در بین گروه های کورکومین با فتالات

جدول ۲. مقایسه گروه شاهد با گروه های مورد مطالعه تحت تیمار با DEHP, Curcumin و Curcumin DEHP+ با روش One way Anova

متغیر	گروه ها	مجموع مربعات	درجه آزادی	میانگین مربعات	F	معنی داری
وزن بدن	بین گروه ها	۲۰۷/۰۷	۳	۶۹/۰۲	۷/۷۴	...
	درون گروه ها	۳۲۰/۹۳	۳۶	۸/۹۱		
	مجموع	۵۲۸/۰۰	۳۹	-		
AGD	بین گروه ها	۰/۰۸۷	۳	۰/۰۲۹	۰/۱۵۵	۰/۹۲۶
	درون گروه ها	۶/۷۳	۳۶	۰/۱۸۷		
	مجموع	۶/۸۱	۳۹	-		
بیضه راست موش	بین گروه ها	۳۶۶/۸۷	۳	۱۲۲/۲۹	۱۱/۱۷	...
	درون گروه ها	۳۹۳/۹۰	۳۶	۱۰/۹۴		
	مجموع	۷۶۰/۷۷	۳۹	-		
بیضه چپ موش	بین گروه ها	۳۹۶/۳۶	۳	۱۳۲/۱۲	۱۲/۶۵	...
	درون گروه ها	۳۷۵/۸۲	۳۶	۱۰/۹۴		
	مجموع	۷۷۲/۱۹	۳۹	-		
دهیدرواپی اندرسترون	بین گروه ها	۰/۰۴۸	۳	۰/۰۱۶	۰/۹۷	۰/۴۱
	درون گروه ها	۰/۵۹	۳۶	۰/۰۱۶		
	مجموع	۰/۶۴	۳۹	-		

شد، هم‌چنین مشاهده شد اسپرماتوزوئیدها در لوله‌های سرتولی حضور دارند، سلول‌های اسپرماتوگونی و سلول‌های سرتولی در داخل سلول‌های سمینفر دیده می‌شوند، بافت بینابینی بیضه طبیعی است، سلول‌های لایدیگ مشخص هستند، پرخونی دیده نمی‌شود، اینفیلتراسیون سلول‌های آماسی دیده نمی‌شود، نکروز بافتی بسیار محدود در بعضی از سلول‌های اسپرماتوگونی و سلول‌های پارانشیمال دیده می‌شود، تجمع اسپرماتوزوئیدها با تراکم بالا در شبکه بیضه مشهود است، هیچ‌گونه تغییر متاپلاستیک و فیبروز بافتی قابل رویت نیست (شکل ۱-د).



شکل ۱- مورفولوژی بافت‌های بیضه موش سوری با بزرگ‌نمایی

میکروسکوپی $\times 40$ در در گروه‌های کنترل (الف) تیمار شده با DEHP (ب)، تیمار شده با کورکومین (ج) و تیمار شده با DEHP+کورکومین (د).

بحث:

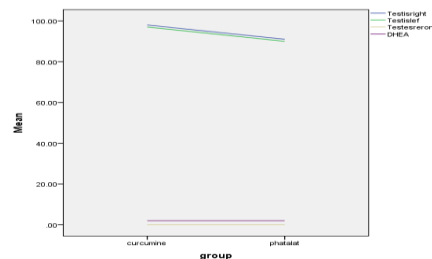
نتایج مطالعه حاضر نشان داد کورکومین تأثیر محافظتی بر سیستم تولید مثلی موش صحرائی دارد. وزن بیضه‌های راست و چپ، میزان هورمون تستوسترون و DHEA هم‌چنین وزن بدن موش‌های تیمار شده با کورکومین در مقایسه با گروه فتالات دارای اختلاف معنادار بود. علاوه بر این گروه تیمار شده با DEHP اختلاف معناداری در متغیرهای وزن بدن، وزن بیضه راست و چپ، میزان هورمون تستوسترون در مقایسه با گروه کنترل داشتند.

در بسیاری از مطالعه‌های صورت گرفته خاصیت آنتی-اکسیدانتی کورکومین و محافظت از سیستم تولید مثل جنس نر در برابر آلاینده‌های زیست محیطی و القا کننده‌های استرس اکسیداتیو از جمله کادمیوم، اکریل آمید، گزارش شده است

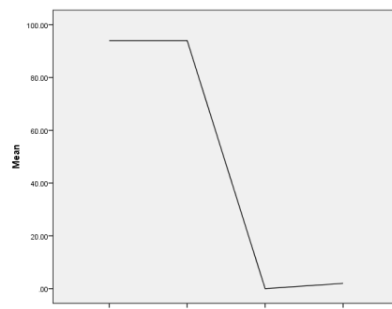
جدول ۳. مقایسه میزان تستوسترون در گروه شاهد با گروه‌های مورد مطالعه تحت تیمار با DEHP, Curcumin و Curcumin +DEHP

متغیر	گروه	میانگین رتبه	میانگین رتبه	معنی داری
تستوسترون	کنترل	۲۱/۶۰		
	کورکومین	۳۰/۰۰		۰/۰۰۲
	فتالات	۱۰/۱۵		
	فتالات- کورکومین	۲۰/۲۵		

بررسی‌های میکروسکوپی و مطالعه‌های بافتی نشان داد تیمار بیست و هشت روزه موش‌های سوری با مقدار $mg/kg/day$ DEHP ۵۰۰ سبب نکروز وسیع در پارانشیم بیضه، کارولیز شدید در سلول‌های پارانشیمال، نکروز شدید به‌همراه ظاهر شیشه‌ای، هسته بسیاری از سلول‌ها دچار پیکنوزیا کاربوریسیس شده بود، تخریب وسیع الطیف پارانشیم بافتی در سمینفرم توبول‌ها، تخریب در سلول‌های سرتولی، از هم-گسیختگی ارتباطات سلولی و تخریب سازمان بافتی، عدم حضور سلول‌های التهابی، آسیب در سلول‌های شبکه بیضه و هم‌چنین در اپیدیدم مشهود بود، هیچ‌گونه تغییر متاپلاستیک در سلول‌های سمینفر دیده نشد، از پروسه التهابی عامل پرخونی مشهود بود، نکروز در سلول‌های لایدیگ و بافت سلول-های بینابینی بیضه نیز مشهود بود (شکل ۱-ب).



نمودار ۱ - وضعیت متغیرها در گروه‌ها



نمودار ۲ - منحنی رگرسیون متغیرهای مورد بررسی

اما تأثیر هم‌زمان کورکومین و DEHP بر سیستم تولید مثلی موش سوری سبب حفظ پارانشیم بافتی بجز نواحی آرتیفکت

وابسته به دوز سبب بازسازی ساختار سلولی و عملکرد سلول- های زیای اسپرم شود (۱۸).

مطالعه های مختلف اثر سوء فتالاتها و مشتقات آن را بر سیستم های تولید مثل، لوزالمعده، پانکراس و سیستم هماتولوژیک تایید کرده اند (۵،۱۵). هم چنین مفهوم TDS براساس کاهش چشم گیر تولید تستوسترون به وسیله بیضه های جنینی در تعداد زیادی از مطالعه های با استفاده از فتالات در محیط آزمایشگاه بر روی رت ها انجام شده است (۲۲).

DEHP در بین فتالاتها بیشترین کاربرد را دارد از آنجا که منبع اصلی آلودگی انسان به DEHP از طریق خوراکی است.

نتایج مطالعه حاضر نشان داد DEHP سبب کاهش وزن بدن و بیضه و میزان هورمون تستوسترون و DHEA در موش های سوری شد. در مطالعه پارک^۱ و همکاران در سال ۲۰۰۲ تیمار دو هفته ای موش های صحرایی با DEHP به صورت روزانه و به مدت ۲ هفته به مقدار ۲ g/kg منجر به کاهش وزن بدن، تغییر میزان تستوسترون و در نهایت آسیب به بافت بیضه شد (۲۰). در مطالعه دیگری که توسط کانگ و همکاران انجام شد نیز کاهش وزن بدن و بیضه و هم چنین تعداد سلول های اسپرماتوژنیک در لوله منی ساز به دنبال مواجهه با DHEP مشاهده شد (۱۷). در مطالعه های پیشین نیز ذکر شده است که وجود رادیکال های آزاد اکسیژن سبب تخریب بافت های بدن می گردد (۱۰، ۱۷). با توجه به اثر اکسیداسیون فتالاتها بر اسیدهای چرب غشایی به نظر می رسد تولید این رادیکال های آزاد سبب تخریب و تجمع سلول های لایدیگ، و هم چنین باعث افزایش آسیب های اکسیداتیو شده و در نتیجه باعث نکروز بافت های بدن به ویژه بافت های تولید مثلی می شود. تستوسترون یک اثر مستقیم در آنابولیسم پروتئین ها در همه اندامها و بافت های بدن دارد و باعث افزایش توده ماهیچه و استخوان در جنس نر می گردد (۱۰). بنابراین با توجه به کاهش تستوسترون در گروه تیمار شده با DEHP، به نظر می رسد کاهش ساخت پروتئین های بدن منجر به کاهش حجم و وزن بدن موش های سوری شده باشد.

نتایج:

نتایج این مطالعه گواه این بود که کورکومین به عنوان یک آنتی اکسیدان قادر است تأثیر استرس اکسیداتیو فتالاتها بر سلول-

(۱۵). بنابراین کورکومین ممکن است به عنوان یک آنتی اکسیدانت قوی در جلوگیری از ناهنجاری های عمده ناشی از استرس اکسیداتیو فتالات در بیضه و اسپرم مفید و مؤثر واقع گردد.

از آنجایی که فرآیند اسپرماتوژنز یک فعالیت بسیار فعال است که تخمین می زنند در هر ثانیه ۱۰۰۰ اسپرم تولید می کند، میزان بالایی از تقسیم سلول در این فرآیند دلالت بر میزان بالای مصرف اکسیژن میتوکندریایی به وسیله اپی تلیوم ژرمینال دارد. هر چند، رگزایی ضعیف بیضه ها به معنای این است که فشار اکسیژن در این بافت پایین است (۱۶). با این که فشار اکسیژن ریز محیط بیضه ای را تعیین می کند، این بافت به استرس اکسیداتیو ناشی از وفور اسیدهای چرب غیراشباع و حضور گونه های اکسیژنی آسیب پذیر می ماند (۱۹).

کورکومین یک اثر محافظت کننده بر بیضه ها دارد به گونه ای که سبب توقف آسیب های هیستوپاتولوژیک آن چه که در گروه تیمار شده با DEHP مشاهده شد. علاوه بر این با توجه به حضور اسپرماتوزوئیدها به تعداد فراوان در شبکه بیضه، فعالیت سلول های لوله اسپرم ساز و تکثیر سلول های اسپرماتوگونی به- جز ضایعه های نکروتید محدود، طبیعی به نظر می رسد.

سلول سرتولی و قطر لوله منی ساز از پارامترهای حساس به مواد سمی به شمار می رود. سلول سرتولی در روند اسپرماتوژنیز نقش اصلی را به عهده دارد به طوری که تمایز سلول های زایا، میوز و تغییر شکل آن ها به اسپرم بالغ با عملکرد سلول سرتولی ارتباط مستقیم دارد. اختلال در ساختار و عملکرد سلول های سرتولی، کاهش تعداد سلول های سرتولی، اسپرماتوسیت ها و اسپرماتیدها به دنبال مسمومیت با DEHP گزارش شده است (۱۸). به نظر می رسد ایجاد مسمومیت در سلول سرتولی با واکوئوله شدن سیتوپلاسم سلول سرتولی، مرگ سلول های زایا، مهار اسپرم سازی و در نهایت ناباروری در جنس مذکر ارتباط دارد. بایراک^۱ شان و همکاران (۲۰۰۸) در تحقیقی نشان دادند که از کورکومین می توان به عنوان یک ماده آنتی اکسیدانی قوی در برابر استرس های اکسیداتیوی و اثرهای ناشی از آن استفاده کرد (۶). هم چنین کاتارزینا^۲ و همکاران (۲۰۱۴) در مطالعه خود نشان دادند کورکومین در یک روش

های جنینی مهار کند به طوری که درصد قابل توجهی از ضایعه- های پاتولوژیک ناشی از DEHP را بهبود بخشد. بنابراین پیشنهاد می شود این ماده به عنوان یک دارو یا مکمل غذایی در درمان و پیشگیری علیه بسیاری اکسیدانت ها از جمله DEHP به خصوص در مادران باردار برای حفظ جنین پسر به کار رود.

سپاسگزاری:

از زحمات جناب آقای دکتر صالحی پور، سرکار خانم دکتر خدارحمی، جناب آقای دکتر ناصح و جناب آقای دکتر اسماعیل پور تشکر می کنم.

منابع :

1. Afrah F Salama and S.M. El-Bahr, Effect of Curcumin on Cadmium-Induced Oxidative Testicular Damage in Rats, *Journal of Medical Research Institute JMRI*, (2007); Vol. 28 No.2: 167-73.
2. Aggarwal BB, Harikumar KB. Potential therapeutic effects of curcumin, the anti-inflammatory agent, against neurodegenerative, cardiovascular, pulmonary, metabolic, autoimmune and neoplastic diseases. *Int J Biochem Cell Biol*; .(2009). 41(1): 40-59.
3. Anand P, Kunnumakkara AB, Newman RA, Aggarwal BB. Bioavailability of curcumin: problems and promises. *Mol Pharm*; .(2007). 4(6): 807-18.
4. Bae MK, Kim SH, Jeong JW, Lee YM, Kim HS, Kim SR, et al. Curcumin inhibits hypoxia-induced angiogenesis via down-regulation of HIF-1. *Oncol Rep*; .(2006). 15(6): 1557-62.
5. Beydon D, Payan JP, Grandclaude MC. Comparison of percutaneous absorption and metabolism of di-n-butylphthalate in various species. *Toxicology in vitro : an international journal published in association with BIBRA*. .(2010). 24:71-78.
6. Jennifer C.Y. Hsieh, Ph.D. EVIDENCE ON THE CARCINOGENICITY OF BUTYL BENZYL PHTHALATE, Reproductive and Cancer Hazard Assessment Branch Office of Environmental Health Hazard Assessment California Environmental Protection Agency.(2013). Meeting of the Carcinogen Identification Committee.
7. Chen Ch, Chan W.H. Injurious Effects of Curcumin on Maturation of Mouse Oocytes, Fertilization and Fetal Development via Apoptosis, *International Journal of Molecular Sciences*,(2012).13.4655-4672.
8. Swan SH, Main KM, Liu F, Stewart SL, Kruse RL, Calafat AM, Mao CS, Redmon JB, Ternand CL, Sullivan S, Teague JL. Study for Future Families Research T. Decrease in anogenital distance among male infants with prenatal phthalate exposure. *Environmental health perspectives*; (2005). 113(8): 1056-1061.
9. Fisher JS1, Macpherson S, Marchetti N, Sharpe RM. Human testicular dysgenesis syndrome: a possible model using in utero exposure of the rat to dibutyl phthalate, *Human reproduction*, (2003).18(7),1383-1394.
10. Ganong WF. Review of medical physiology. (2001). 20th edition. Philadelphia: McGraw-Hill; p.383-438.
11. Gaspar FW, Castorina R, Maddalena RL, Nishioka MG, McKone TE, Bradman A. Phthalate exposure and risk assessment in California child care facilities. *Environ Sci Technol*, (2014). 48:7593-7601.
12. Guo Y, Kannan K. Comparative assessment of human exposure to phthalate esters from house dust in China and the United States. *Environ Sci Technol*. (2011). 45:3788-3794.
13. Hu GX, Lian QQ, Ge RS, Hardy DO, Li XK. Phthalate-induced testicular dysgenesis syndrome: leydig cell influence, *Trends Endocrinol Metab*.(2009).20(3),139-145.
14. Irving GR, Karmokar A, Berry DP, Brown K, Steward WP. Curcumin: The potential for efficacy in gastrointestinal Diseases, *Best Practice & Research Clinical Gastroenterology* 25, (2011). ۵۳۴-۵۱۹
15. Ishihara M, Itoh M, Miyamoto K, Suna S, Takeuchi Y, Taenaka I, et al. Spermatogenic disturbance induced by di (2-ethylhexyl) phthalate is significantly prevented by treatment with antioxidant vitamins in the rat. *Int J Androl*; .(2000). 23(2): 85-94.
16. Bayrak O, Uz E, Bayrak R, Turgut F, Atmaca AF, Sahin S, et al. Curcumin protects against ischemia/reperfusion injury in rat kidneys. *World J Uro*.(2008),91-26:285
17. Santosh K. Sandur, Haruyo Ichikawa, Manoj K. Pandey, Ajaikumar B. Kunnumakkara, Bokyung Sung, Gautam Sethi, Bharat B. Aggarwal Role of pro-oxidants and antioxidants in the anti-inflammatory and apoptotic effects of curcumin (diferuloylmethane) *Free Radical Biology and Medicine*; . (2007). 43 (4): 568 – 80.
18. Katarzyna G, Agnieszka B, Marta S, Mart K, Starowicz G, Styrna J. Curcumin influences semen quality parameters and reverses the di(2-ethylhexyl)phthalate (DEHP)-induced testicular damage in mice. *Pharmacological Reports*. (2014). 66,782–787.
19. Mahood IK, et al. Abnormal Leydig Cell aggregation in the fetal testis of rats exposed to di (n-butyl) phthalate and its possible role in testicular dysgenesis. (2005). *Endocrinology*;146:613–623.
20. Park JD, Habeebu SS, and Klaassen CD. Testicular toxicity of di (2-ethylhexyl) phthalate in young Sprague-Dawley rats. *Toxicology*.(۲۰۰۲).۱۱۵-۱۰۵ :۱۷۱ .
- 21- Richard M. Sharpe. Toxicological highlight additional effect of phthalate mixtures on fetal testosterone production, *Toxicological sciences*, (2008).105,(1),1-4.
22. Kang KS, Che JH, Ryu DY, Kim TW, Li GX, Lee YS. Decreased sperm number and motile activity on the F1 offspring maternally exposed to butyl p-hydroxybenzoic acid (butyl paraben). (2002). *J Vet Med Sci*; 64(3): 227-235.
23. Sharpe RM. Pathways of endocrine disruption during male sexual differentiation and masculinization. *Best Pract Res Clin Endocrinol Metab*; .(2006). 20(1):91–110.

24. Sharpe RM, Skakkebaek NE., Testicular dysgenesis syndrome: mechanistic insights and potential new downstream effects, *Fertility and sterility*, (2007). 89, e33-e37.
 25. Schripp T., Salthammer T, Fauck C., Bekö G., Weschler C. J. Latex paint as a delivery vehicle for diethylphthalate and di-n-butylphthalate: predictable boundary layer concentrations and emission rates. . (2014). *Sci Total Environ*, 494-495: 299-305.
 26. Svensson K, Hernandez-Ramirez RU, Burguete-Garcia A, Cebrian ME, Calafat AM, Needham LL, et al. Phthalate exposure associated with self-reported 27- Desvergne B , Jérôme N. Feige, Cristina C. PPAR-mediated activity of phthalates: A link to the obesity epidemic?, *Molecular and Cellular Endocrinology*, 304. (2009) .43-48.
- diabetes among Mexican women. *Environ Res.* . (2011). 111:792-796.

